1912

Ein Fall von Dermoidcyste des Mundbodens.

Inaugural-Dissertation

zur

Erlangung der Doktorwürde

der

hohen medizinischen Fakultät

der

K. B. Friedrich-Alexanders-Universität zu Erlangen

vorgelegt von

Mendel Bakman
aus Nowy-Dwor, Russland.

Tag der mündlichen Prüfung am 23. Juli 1912.

Erlangen 1912
Druck der Universitätsbuchdruckerei von E. Th. Jacob.

50

Referent: Prof. Dr. Graser.
Dekan: Prof. Dr. Jamin.

Meinen teueren Eltern

aus Liebe und Dankbarkeit.

Digitized by the Internet Archive
in 2026

https://archive.org/details/IA40154019_0114

Sieht man von Karzinomen und den eigentlichen Unterkiefertumoren ab, so ist der Mundboden nur selten der Sitz von Geschwülsten. Von soliden Tumoren des Mundbodens sind die seltenen Lipome zu nennen, für welche besonders die Zungenspitze eine Prädilektionsstelle in der Mundhöhle darstellt. Dann können von sublingualen Geschwülsten Fibrome, welche als kleine, derbe, meist gestielte Geschwülste von der Schleimhaut ihren Ausgang nehmen, in Betracht kommen. Kleine Papillome meist von der Zunge ausgehend sind auch zur erwähnen. Sarkome, die häufigsten Geschwülste des Unterkiefers, von welchen das periostale Sarkom den horizontalen Ast an der Mandibula bevorzugt, ziehen oft den Mundboden in Mitleidenschaft. In der Glandula sublingualis können die Sarkome in allen bekannten Formen vorkommen und zeigen auch vom Fibrosarkom bis zum kleinzelligen Rundzellsarkom und Melanom alle Übergänge von relativer Gutartigkeit bis zur äussersten Malignität. Die Carcinome am Mundboden sind selten primäre Neubildungen. Häufiger sind sie von Krebsen der Nachbarschaft secundäre Geschwülste. Die Carcinome gehen aus entweder von der Schleimhaut oder

von der sublingualen Speicheldrüse. Im letzteren Falle können sie reine Zylindercarcinome sein. Infolge ihrer Lage greifen sie bald auf den Unterkiefer über und wachsen rasch in die Muskelmassen der Zunge hinein. Sehr früh findet man bei dem Mundbodenkrebs die regionären Lymphdrüse befallen. Die Plattenepithelcarcinome der Schleimhaut bevorzugen die Partien um das Frenulum liuguae, sie können aber auch seitlich unter den Zungenrändern beginnen. Die Krebse selbst entwickeln sich nicht so selten aus Schrunden und Geschwüren. Die Prognose des Leidens ist ausserordentlich trübe. Nicht nur, dass der Verlauf der Krankheit, wenn keine eingreifende Oparation gemacht wurde, ein sehr stürmischer zu sein pflegt, auch falls eine Oparation stattfand ist ein rasches Recidiv nicht ausgeschlossen. Dauernde Heilung wird nur ausnahmsweise durch frühzeitige rücksichtslose Operation erzielt. Ausser den erwähnten Tumoren sind in der sublingualen Gegend Angiome und Lymphangiome beobachtet worden. Abgesehen von den sehr seltenen Echinokokkencysten, bilden sich manchmal im Bereiche der Glandula sublingualis Speichelgang- oder Speicheldrüsencysten. Speichelgangcysten entstehen, beim Verschlusse des Hauptganges, durch dauernde Behinderung des Sekretabflusses. An der Blaudin-Nuhnschen Drüse bilden sie transparente Blasen, welche mehr oder weniger median dicht unter der Zungenspitze ihren Sitz haben. Die Speicheldrüsencysten sind auch Retentions-

cysten. Sie entstehen durch Verschluss eines in der Drüse selbst gelegenen kleineren Ausführungsganges. Als häufigere Vorkommnisse an der Sublingualis treten sie in Erscheinung unter dem Bilde der Ranula. Die Ranula ist die wichtigste cystische Bildung des Mundbodens. Unter diesen Namen versteht man sublingual gelegene Cysten, welche hellgelb durchscheinende, fluktuierende, zuweilen prall gespannte Geschwülste seitlich des Frenulum linguae darstellen. Im Beginne ist die Ranula fast immer einseitig; mit zunehmendem Wachstum überschreitet sie die Mittellinie und wird dann durch das Zungenbändchen eingekerbt. Seltene Ausnahmen sind Ranulae, welche von Anfang an medianen Sitz haben und der Zahnreihe dicht anliegen. Der eigentümliche Anblick, der an die Kehlblase der Frösche erinnert, hat wohl den Namen Fröschleingeschwülst, Ranula, veranlasst. Die Geschwülste, welche sowohl congenital als auch acquirirt vorkommen, haben in genetischer Beziehung verschiedene Beurteilung gefunden. In früherer Zeit hat man die Ranula zum Teil als neugebildete Cyste angesehen. Dann später hat man sie wesentlich von der sublingualen Speicheldrüse entstehen lassen. Am meisten wurde angenommen, dass die Entwicklung der Geschwulst durch Dilatation des verstopften Ausführungsganges besonders des Ductus Whartonianus, zustande kommt. Es gab auch Autoren, welche sich die Ranulageschwulst als eine Ptyalocele erklärt haben. Darunter

dachten sie eine Ansammlung von Speichel zwischen den Muskeln am Kinn nach der Halsseite hin durch Platzen des Ganges. Virchow hat gegen diese Auffassung bemerkt, dass es nicht einzusehen sei, warum sich der ergossene Speichel nicht sofort resorbiert. Aber trotzdem hat er daran festgehalten, dass Ranulacysten von der sublingualen Speicheldrüse aus entstehen können. In neuerer Zeit ist auch nachgewiesen worden, dass es sich in einer Reihe von Fällen tatsächlich handelt um eine cystische Ausdehnung des Ductus Wharthonianús infolge des abnormen Verschlusses desselben, aber in den meisten Fällen ist es dem nicht so. Man kann oft die Ranula durch Ektasie des Ganges ganz bestimmt ausschliessen, da man bei Kranken die freie Entleerung aus sämtlichen Ausführungsgängen, sowie ihre Durchgängigkeit für feine Sonden nachweist. Es sind auch schon echte Schleimdrüsencysten festgestellt worden, ganz analog denen in der Zugensubstanz. Häufig hat man bei der Ranula eine cystische Erweiterung der Glaudula sublingualis selbst vor sich infolge eines chronisch entzündlichen Prozesses. Ein Teil der Fälle ist auf Entwicklungsstörungen in denen foetalen Kiemengängen zurückzuführen. Die Fröschleingeschwulst wird nicht selten angeboren beobachtet. Nicht allgemein gültig ist die Theorie von Recklinghausen, dass die Blaudin-Nuhnsche Drüse den Ausgangspunkt der Cyste darstellt. Endlich hat Neumann die exzidierte Cystenwand

mit flimmernden Zylinderepithel bekleidet gefunden und hat angenommen, dass die Geschwulst eine aus den Bochdalekschen Drüsenschläuchen, den seitlichen Verzweigungen des Ductus thyreoglossus bezw. lingualis hervorgegangene Cyste sei. Diese Erklärung trifft nur für die wenigen, mit Flimmerepithel ausgekleideten, Bildungen zu. Jedenfalls handelt es sich immer um cystische, Flüssigkeit enthaltende Tumoren an der Unterfläche der Zunge. Die Ranula an und für sich ist ein unschuldiges Leiden, welche jedoch bei zunehmender Vergrösserung erhebliche Störungen verursachen kann. Da die spontane Heilung äusserst selten ist, wird allgemein eine operative Behandlung der Ranula empfohlen. Als sicherstes Verfahren gilt die Exstirpation der ganzen Cyste.

Eine sehr kleine Zahl der sublingualen Geschwülsten bilden die Dermoidcysten. Darunter verstehen wir Cysten, deren Wandungen den Bau der äusseren Haut aufweisen. Bei anatomischer Untersuchung findet man einen Balg, der die Structur der Cutis mit Pappillarkörper, Haarbälgen, Haaren, Talg und Schweissdrüsen zeigt. Die geschichtetes Pflasterepithel tragende Epidermisfläche ist nach innen gekehrt. Manchmal sind nicht alle Teile des Cutisbalges gleichmässig entwickelt. Es können auch die Papillen nur angedeutet sein und die Schweissdrüsen ganz fehlen, die Haare oft sehr fein und kurz, mitunter auch von erheblicher Länge. Der

Inhalt dieser Dermoidcysten ist eine fettige, breiige, seltener eine oelige Masse, welcher oft abgestossene Haare beigemischt sind. Niemals fand man den Inhalt allein aus Serum bestehend, in manchen Fällen hat man einn klearen serösen Inhalt entleert. Schon im Jahre 1850 bemerkte Steinlin, dass der Inhalt der Cyste den Sekreten der Haut und ihrer Epithelialgebilden entspricht. Mikroskopisch besteht der fettige Inhalt aus Fettkrystallen, Cholestearintafeln, Fetttröpfchen und abgestossenen Plattenepithelien. In einer älteren Beobachtung wird von dem Inhalte gesagt, er habe aus rahmartigen Eiter vermischt mit Haaren bestanden, und mikroskopisch dabei Fettkügelchen enthalten, indessen ist es wahrscheinlicher, dass er aus einer dem Eiter täuschend ähnlichen Fettemulsion bestand. Zur Erkenntnis des Inhaltes von Dermoidcysten hat Kermauner einen interessanten Versuch ausgeführt. Er hat zum Dermoidinhalt im Reagenzglas Schwefelsäure und Bariumchlorid zugesetzt, und schon nach 24 Stunden bekam er eine augenfällige Scheidung in gelöstes Fett und eine zu Boden fallende, bröckelige Masse. Durch diesen Versuch kommt er zu hypothetischen Ausführungen über das biologische Verhalten der Dermoide im Organismus. Er nimmt an, dass intravital derselbe Prozess auch vorkommt und glaubt, dass Stoffe aus dem Blut oder der Lymphe diese „Entmischung“ bewirken können. Nachträglich gelang Kermauner der Reagenzglasversuch durch

Zusatz von Serum allein zum Dermoidinhalt; es sind also die besonderen Stoffe nicht einmal nötig, sondern das Eindringen von Serum in das Dermoidinnnere genügt schon, um diese „Entmischung“ zu bewirken.

Eine rechte Kenntniss der Dermoidcysten besteht erst seit den dreissiger Jahren. Der Erste, welcher den Namen „Dermoidcyste“ für diese Geschwulstform anwendete, war Leblanc, der im Jahre 1831 eine solche Bildung an der Schädelbasis eines Pferdes entdeckt und beschrieben hat. Weiter hat den Begriff der Dermoidcyste genau fixiert und in die Medizin eingeführt Lebert. Er hat als erster eine wissenschaftliche Begründung ihrer Genese angestrebt, indem er zur Erklärung dieser Bildungen sein loi d'hétérotopie plastique aufstellte. Er war es, welcher zuerst Klarheit in die Sache brachte, nachdem die Beobachtung von Dermoidcysten mehrere Jahrhunderte bereits zurück reichte, und zu den unglaublich abenteuerlichen Ansichten über die Entstehung geführt hatte. Es sind die Dermoidcysten als Ueberreste eines zu Grunde gegangenen Foetus aufgefasst worden. Pauly berichtet, dass zwei fromme Patres beschreiben eine Dermoidcyste als „Schwangerschaft“ in der Hüfte eines Mannes. Der Mann sei in andere Umstände gekommen, weil er die Schmerzen, welche seine Frau während der Geburtswehen äusserte, verursacht habe. Die Cyste wurde exstirpiert und auch getauft.

Es waren Anschauungen hervorgegangen aus der Vermengung naturwissenschaftlicher Beobachtung und religiös-philosophischer Spekulation jener Zeiten. Pauly sagt darüber: „Und wahrlich, man wird keine Ansicht des Mittelalters für zu übertrieben und mittelalterig halten dürfen, wenn man bedenkt, dass vor noch nicht ganz einem Menschenalter Velpeau selbst vor seiner gesamten Klinik bei Gelegenheit der Vorstellung eines 27jährigen Mannes, bei dem eine seit dem vierten Lebensmonate genau konstatierte Dermoidcyste des Hodens entfernt werden sollte, folgendes Aperçu zum Besten gab: „Die Fistelöffnung, die jene Cyste nach aussen darbot, sei nichts anderes, als der Anus des Kindes, die gelblich grüne Masse in der nunmehr von ihm exstirpierten Cyste sei Meconium, die Knochen, die er im Innern fand, entsprächen der Scapula, dem Humerus und der Clavicula, der zweite liesse einen Zweifel zu zwischen Felsen- und Kreuzbein, der dritte entspräche entwickelten Wirbelfragmenten.“

Diese Beispiele beweisen, dass die ältesten Ansichten über Entstehung der Dermoidcysten darin bestehen, diese seien Produkte einer Conzeption des Trägers. Diese Auffassung bestätigt im Jahre 1782 auch Krüger, welcher sagt, dass „bei einem Frauenzimmer der unerlaubte Beischlaf die Quelle und der Ursprung dieses Uebels sein kann.“ Nachher, als Baillie 1789 bei einer 12jährigen Virgo intacta mit ganz unentwickeltem Geni-

talapparate eine Dermoidcyste fand, wurden diese Anschauungen erschüttert. Und so ist das Verdienst in der Geschwulstlehre sehr gross von Lebert, welcher schon 1848, bei Besprechung der Dermoidcysten des Ovariums, nicht ausser Acht lässt die Möglichkeit von Hauteinstülpung zur Zeit des Foetallebens, wenn auch er sie damit nicht erklären kann. Die Zurückführung der Dermoidcysten auf Hauteinstülpungen solcher Art wird allgemein Remak zugeschrieben. Diesem gelang es im Jahre 1854 eine Erklärung auf entwicklungsgeschichtlicher Basis für die Entstehung der Dermoidcysten zu geben. Zunächst hat er festgestellt, dass alle Hautdermoide angeborene Bildungen sind. Dann machte er auf das Vorkommen dieser Tumoren in jenen Gegenden aufmerksam, an denen im foetalen Leben Spalten bestehen, und stellte die Geschwülste mit der Spaltbildung und deren nachträglicher Verwachsung in Zusammenhang. In seiner Arbeit über die Entwicklungsgeschichte der Krebse beschreibt Remak eine Hautgeschwulst, die zusammengesetzt war einerseits aus gewundenen und zuweilen verästelten Schläuchen, andererseits aus Zellnestern, die sich in der Nähe der abgerundeten Schlauchenden hauptsächlich vorfanden. Er nimmt an, dass sie abgeschnürte Teile veränderter Schweissdrüsen sind und bezeichnet diese Geschwulstform, zum Unterschiede von dem gewöhnlichen Epitheliom, mit dem Namen „Hautdrüsengeschwulst“, Adenom. Wenn ähnliche Bil-

dungen entfernt von der Oberfläche vorkommen, hält er sie für Producte der Abschnürungen von Oberhautzellen, welche in einer embryonalen Entwicklungszeit des Menschen stattgefunden haben. Die Keimblättertheorie von Remak hat zuerst sehr wenig Anklang gefunden. Virchow sogar stellte sich ihr entgegen, indem er, auf Grund seiner Beobachtungen, das Prinzip, Epithel entsteht nur dort, wo bereits Epithel vorhanden ist, nicht anerkannte und für die Entstehung der Epidermiselemente mitten im Bindegewebe eintrat. Er wandte auch Remak gegenüber ein, dass noch nie Jemand einen solchen Follikel oder Drüsenteil in der Abschnürung verfolgt habe. Erst nachdem Heschl zwei wichtige Beobachtungen, welche Remak's Ansichten direkt bestätigten, gemacht hatte, fand die Remak'sche Theorie allgemeine Anerkennung und Gültigkeit. Es waren dies zwei Fälle von tiefliegenden Dermoidcysten, welche im Zusammenhang mit der äusseren Haut standen. Eine von diesen sass am Körper des Zungenbeins, die andere etwa 2 Zoll über dem rechten Ohr auf der innern Fläche der harten Hirnhaut einer hydrocephalen Missgeburt. Diesen zwei Fällen stand als dritter zur Seite ein lange vorher bekannter Fall von Cruveilhier. Bei einem 10jährigen Mädchen wurde beobachtet eine in der Dicke des Stirnbeins an der Nasenwurzel gelegene Dermoidcyste, die durch eine Fistel nach aussen mündete und von Zeit zu Zeit Haare entleerte. Wesentlich wurden die An-

schauungen von Remak gestützt durch Beobachtung, dass die Cysten hauptsächlich an solchen Stellen sitzen, welche während des foetalen Lebens mit den Oberhautzellen in direkter Verbindung waren oder von ihnen abstammen. Dazu gehören die Dermoide am Halse, in der Gegend der ehemaligen Visceralspalten. Die Bemerkung von Heschl, dass die Beschaffenheit der in den Cysten befindlichen Haare, entspricht den Haaren des betreffenden Ortes, z. B. Dermoide der Bartregion enthalten Barthaare, Dermoide der Augenlider wimperähnliche Haare, steht auch gut in Einklang mit der Remak'schen Theorie.

Mikulicz aber fand diese Lehre für ungenügend, um die Entstehung von allen Dermoidcysten zu erklären. Er sagte: „Eine Reihe von Dermoiden bliebe in Bezug auf ihre Genese trotzdem rätselhaft und diese bildeten stets die Achillesferse der Remak'schen Theorie. Dahin gehören die Dermoide im Gehirn, im Mediastinum und a." Mikulicz hat die Remak'sche Lehre etwas präzisiert. Er hat drei Entstehungsarten aufgestellt: erstens durch Schliessung der Leibeshöhlen in der Medianlinie; zweitens durch Schliessung von foetalen Hohlgängen und Spalten und drittens durch Einstülpung von Epidermis. Die ersten beiden Arten hält er für ziemlich klar und rechnet zu ihnen die Dermoide des Halses mit sublingualen Dermoid, einen Teil der Dermoide des Mediastinums u. a. Die Dermoide an der Nasenwurzel und den grössten Teil der Der-

moide des Schläfenbeins führt er auf die zweite Entstehungsursache zurück. Zu der dritten Art gehören die meisten Dermoide des Schädels. Durch Einstülpung des Hornblattes zur Linsenanlage können Dermoide in der äusseren oberen Augengegend entstehen, durch Einstülpung zur Anlage der Riechgrübchen oder durch Verschmelzung des Stirnfortsatzes mit den Oberkieferfortsätzen — Dermoide in der Glabellargegend. Die Dermoidcysten an der grossen Fontanelle hält Mikulicz für Producte der Abschnürungen zur Gliederung des Gehirns. Ueber die Entstehung der Geschwülste am Pericranium oberhalb des Prozessus mastoideus kann er sich aber keine bestimmte Vorstellung machen. Die Genese der „rätselhaften" Dermoide des Ovariums sieht er wesentlich aufgeklärt durch die Forschungen von Waldeyer und His.

Waldeyer war der Erste, der in einfacherer Weise die Entstehung der Dermoidcysten des Ovariums zu erklären versuchte. Er nahm an, dass das Zylinderepithel des Ovarium und die von ihm abstammenden Pflüger'schen Schläuche morphologisch und genetisch einem Schleimhautepithel gleichzusetzen sind, und die Membrana granulosa des Graaf'schen Follikels stammt von diesem Epithel ab. Jede Zelle des Epithels kann sich zur Eizelle entwickeln, und diese durch Teilung produziert alle möglichen Zellarten. Auf so einer Weise erklärt er die Entstehung der Dermoidcysten als weitergehende Entwicklungsproducte der Ovarialepithel-

zelle. Gemeinsam mit His fand Waldeyer, dass die Geschlechtsdrüsen von dem Axenstrange abstammen, einer Zellenmasse, in welcher kein Keimblatt gesondert ist. sondern alle Keimblätter ohne Differenzierung sich befinden. Er präzisiert seine Ansicht: „Die Epithelzellen des Ovariums seien im Stande, auf dem Wege gewöhnlicher Teilung anders geartete Producte zu liefern, als es sonst bei Zellteilungen die Regel ist, bei denen stets die Abkömmlinge denselben Charakter an sich tragen wie die Mutterzellen. Dieses den Eierstockepithelien eigentümliche Vermögen wird begreiflich durch die Tatsache, dass die Ovarienepithelien samt und sonders als unentwickelte Keimzellen, als unentwickelte Eizellen angesehen werden müssen.“ Er sagt: „Man hat durchaus nicht nötig, für eine solche Weiterentwicklung weiblicher Keimzellen erst die Intercurrenz männlicher Zeugungsstoffe anzunehmen.“

Nach Analogie der gewöhnlichen Myxoidcystome gibt Waldeyer die Erklärung für die Dermoidcysten. Lange Zeit war die allgemeine Ansicht, dass die Uranlage der Genitalien sich aus dem His'schen Axenstrang bilde und vorzugsweise aus dem Hornblatt hervorgehe. Demgemäss wurden die Dermoide wesentlich als Inklusionen aufgefasst, die auf sehr frühe Entwicklungsanomalien zurückzuführen seien. Wilms, der mit der Theorie, die Dermoidcysten sind selbständige Bildungen aus der Eizelle und zwar aus der Eizelle des Primärfollikels, einig war, begnügte

sich nicht mit der Waldeyer,schen Lehre und sagte, dass sie auf den ersten Blick eine gewisse Erklärung gibt, aber bei genauerer Betrachtung findet man, dass der strittige Punkt nur verschoben ist, nicht erklärt. Er hat sich eingehend und ausführlichst mit den Dermoiden der inneren Genitalien beschäftigt und diese komplizierte Tumoren, im Gegensatz zu den reinen Formen der Dermoidcysten, welche nur Epidermis und deren Abkömmlinge enthalten, hat er Embryome genannt. Dieser Ansicht nach sind diese Geschwülste nichts weiteres als die Stücke von Embryonen, die Rudimente von solchen.

Im Anschluss an die Arbeiten von Wilms haben sich nachher interessante Anschauungen gebildet. Bonnet hat auf Grund seiner Untersuchungen über Parthogenesis bei Wirbeltieren sich dahin ausgesprochen, dass die Embryome gleichfalls von ihm als ein Analogon der sogenannten foetalen Inklusionen aufgefasst werden, wenn auch in einem anderen Sinne, wie nach der Theorie von His. Er führt die Embryome, in Uebereinstimmung mit Marchand, auf abgesprengte Furchungskugeln oder Blastomeren oder auf befruchtete Polkörperchen zurück. Diese Körperchen liegen in dem betreffenden Ovarium von der ersten Entwicklung an, um sich dann später zu entwickeln. Bei dieser Blastomeren-Theorie Bonnets's oder Polkörperchen-Theorie Marchand's bleibt doch noch nachher manches nicht geklärt und trotz alledem kann die Frage nach der

Herkunft dieser Bildungen noch nicht als erledigt angesehen werden.

Den mit den inneren Genitalien in Zusammenhang stehenden Dermoiden gegenüber sind die Dermoidcysten des Mundbodens als geklärt zu betrachten. Um die Dermoidfrage zu lösen, sind zahlreiche embryologische Untersuchungen von Roux und von Beneden, sowie klinische von Lannelongue, Menard und von v. Bramann angestellt worden. Alle stimmen überein, dass diese Geschwülste angeboren sind und aus einer Einstülpung des Ektoderms, nach dem Typus der Linsenbildung, schon in frühester Embryonalzeit angelegt werden müssen. Das Angeborensein und die Entstehung der Dermoide nur durch foetale Inclusion von Hautteilen dokumentiert sich, durch das histologische Bild der Cyste. Über das erstere sagt Heinecke: „Da die Dermoide eine der äusseren Haut gleiche Umhüllung haben, ein so kompliziertes Organ wie die Haut aber im extrauterinen Leben nicht mehr neu gebildet wird, so ist man genötigt, die Dermoidcysten als foetale, also angeborene Bildungen anzusehen."

Eine Zeitlang haben manche versucht, diese Cysten in der Mittellinie des Mundbodens auch von persistierenden Abschnitten des Ductus thyreoglossus abzuleiten, aber das musste aufgegeben werden, weil die Geschwülste nur als Devivate versprengter Teile der Kiemenbögen und äusseren Kiementaschen aufgefasst werden können. Dass der embryonale Spalt zwischen den mit einander zu-

sammen stossenden zweiten und dritten Kiemenbögen, weiter die Gegend der Vereinigung des ersten mit dem zweiten Kiemenbogen und innerhalb des ersten Bogens die noch nicht verwachsenen beiden Unterkieferhälften hauptsächlich in Betracht kommen, ist leicht begreiflich, wenn man auf die Entwicklung der Mundhöhle rückblickt.

Bei allen Wirbeltieren an der unteren Seite der Kopfanlage wird vom Ektoderm eine kleine flache Grube gebildet, welche nachher mit dem blinden Ende der Kopfdarmhöhle zusammentrifft. Hier vereinigen sich das Ektoderm mit dem Entoderm zu der sogenannten „Rachenhaut", die später einreisst, sodass zwischen Mundbucht und Kopfdarmhöhle eine Kommunikation entsteht. Die Mundbucht wird umgeben von fünf Wülsten, einen unpaarigen, den Stirnfortsatz und je zwei paarigen, den Oberkiefer- und Unterkieferfortsätzen. Letztere wachsen einander entgegen und bilden, sich in der Mittellinie vereinigend, den Unterkiefer. Die Oberkieferfortsätze verwachsen mit den Stirnfortsatz, welcher in der Medianlinie sich dazwischen schiebt. Oberkiefer- und Unterkiefer-Fortsätze grenzen sich voneinander durch einen Einschnitt ab, welcher dem Ort der späteren Mundwinkel entspricht. Zu gleicher Zeit unmittelbar hinter dem Kieferbogen treten mehrere Schlundspalten auf. Es werden beim Menschen vier Schlundspalten angelegt. Sie entwickeln sich durch tiefe Aussackungen vom Epithel der Kopfdarmhöhle, welche bis an die Oberfläche hervor-

wachsen, wo sie sich mit der Epidermis in Verbindung setzen. Diese senkt sich gleichfalls zu einer Furche ein und es entstehen äussere und innere Schlundfurchen oder Kiemenfurchen. Die Streifen der Substanz, welche sich zwsichen den einzelnen Schlundtaschen befinden, sind die Kiemenbögen. Von den letzteren ist der erste der stärkste, der vierte der schwächste. Von der vierten Entwiklungswoche ab beginnen die Kiemenbogen sich gegeneinander zu verschieben. Das kommt zustande durch das stärkere Wachstum der beiden ersten, und es bildet sich eine Grube an der Oberfläche und am hinteren Rande der Kopf-Halsgegend, die Halsbucht. Indem jederseits der Oberkieferfortsatz mit dem mittleren Stirn-Nasenfortsatz im zweiten Ebryonalmonat verwächst, entsteht die definitive Mundöffnung. Die Gewebspartie, welche diese Öffnung begrenzt, dient anfangs als gemeinsame Anlage der Lippen und der Alveolarfortsätze der Kiefer, des sogenannten Zahnfleisches. Diese Anlage wird nachher durch eine Rinne, die Alveolo-labial-furche, geteilt in Zahnfleisch und Lippen. Die Bildung der letzteren erfolgt als Duplikatur der Integuments über den Kiefern so, dass die muskulös werdenden Hautfalten zugleich mit den Kieferstücken einander entgegenwachsen, bis sie sich an der Unterlippe in der Mittellinie vereinigen, während an der Oberlippe das symetrisch angelegte Filtrum mit dem Zwischenkiefer nach unten herabwächst und sich zwischen die Oberlippenstücke einschiebt. Die

hinteren Teile dieser Hautfalten verwachsen dann noch miteinander und bilden so die Wangen, dabei kommt vor der eigentlichen Mundhöhle, Cavum oris, ein neuer Raum, das Vestibulum oris, zustande. Also wird die Unterlippe ausschliesslich aus den beiden Unterkieferfortsätzen aufgebaut, und die schwache mediane Einkerbung zwischen diesen schwindet frühzeitig. Die Mundöffnung ist anfangs sehr gross. Sie wird allmählich relativ kleiner. Hand in Hand hiermit vergrössern sich die von den Wangen begrenzten Partien der Mundhöhle. Zugleich entsteht am Boden der Mundhöhle die Zunge als eine Schleimhautfalte, in welche Muskeln hineinwachsen. In der sechsten Embryonalwoche legt sich die Glandula submaxillaris an, durch Bildung einer leistenförmigen Epithelverdickung jederseits am Boden der Alveolo-lingualrinne. Dann wird diese Epithelleiste durch einen Abschnürungsprozess von der Alveolo-lingualrinne grösstenteils getrennt, und wir haben so die anfänglich solide Anlage des Ductus submaxillaris. In der neunten Embryonalwoche kommen die Glaudulae sublinguales zum Vorschein in der Gegend des Frenulum linguae. Diese Drüsenanlage ist jederseits nicht einfach gleich wie die Anlagen der anderen Speicheldrüsen, sondern wird von multiplen Epithelknospen gebildet. Die Anlagen der Gianuzzi'schen Halbmonde sind im neunten Embryonalmonat als Gruppen von dunkleren Zellen in den blinden Enden oder in seitlichen Ausbuchtungen der Drüsenschläuche zu erkennen.

Und so sahen wir, dass bei der Entwicklung der Mundhöhle die öftere Faltenbildun greichliche Gelegenheit gibt zu Absprengungen von Ektoderm, welche sich von vorherein zu selbständigen Gebilden entwickeln können. Ribbert ist der Ansicht, dass die cystischen Neubildungen aus Bestandteilen der Haut von derselben abzuleiten sind und entstehen auf Grund meist intranterin eintretenden Absprengungen und daher von vorherein selbständige Gebilde sind. Er bringt ein sehr interessantes Beispiel. Er sagt, dass wenn man ein Stückchen Epidermis in die Bauchhöhle unter die Haut transplantiert, so wächst es meist an und erzeugt eine Cyste durch das Hinüberwachsen der Epithelzellen über die dem flach ausgebreiteten Stücke gegenüberliegende Fläche nach Art des regenerativen Wachstums. Es ist auch möglich eine Cyste zu erzeugen, meint er, wenn man über einen ringsumschnittenen Hautbezirk die angrenzende, losgelöste Haut zusammenhält.

Nach Ribbertentstehen auch häufig Cysten auf Grund abnormer Entwicklungsvorgänge. Barfurth hat dazu ein Experiment gemacht durch Anstiche von Eiern auf dem Stadium der Blastula, wobei Teile des Ektoderms in die Eihöhle gelangten und sich hier zu weiter wachsenden Cysten abrundeten.

Nach dem Überbliek über die Entstehung der Dermoidcysten müssen wir einsehen, dass diese Tumoren an allen solchen Stellen vorkommen können, wo secundär

Verwachsungen von ektodermalen Falten und Fortsätzen physiologisch stattfinden. Dafür gibt es Praedilektionsstellen. Am Kopfe sind schon zahlreiche Fälle beobachtet worden. Mikulicz hat im Jahre 1876 die Dermoide des Kopfes nach Regionen zusammengestellt; den äusseren Orbitalrand und die Orbita, die Schädelbasis, die Hirnhäute und das Gehirn, die Nasenwurzel und grosse Fontanelle als typische Stellen bezeichnet; die Hinterhauptsgegend, die Streifenhügel samt Nachbarschaft und der Unterkiefer werden zu den Seltenheiten gerechnet. Von Kroenlein ist ein Fall beschrieben, der sich als ein Zwerchsackdermoid durch einen Defekt des Knochens teils in die Orbita, teils in die Schläfengrube erstreckte. Brösike gibt zwei Dermoide im Unterkiefer an.

In der Coniunctiva bulbi wurden von Ryba und Virchow Dermoide gefunden. Dermoide des Gehirns werden mitgeteilt von Arnold, Mayer, Irvine, solche der Hirnhäute von Rokitansky, Menghine, Payet, Howxins u. A. Winteler berichtet über einen Fall von Dermoidcyste im Kleinhirn. Der Patient starb unter Erscheinungen einer Hirnblutung, doch wurde keine Blutung gefunden, aber die ca. Hühnerei grosse Geschwulst war geplatzt. Häufiger sind Dermoidcysten in den grossen Körperhöhlen. Fälle von Dermoiden des Mediastinum sind beschrieben von Lebert, Büchner, Clöetta, Gordon u. A. Madelung teilt zwei Fälle von diesen Geschwülsten des Mediastinum anticum mit, und einer davon ist besonders bemerkenswert,

dass der Tumor im Kindesalter und im Anschluss an ein Trauma Erscheinungen zu machen begann. Die Patientin wurde durch Operation geheilt. Salomonsen begegnete eine Cyste an der Spitze der rechten Lunge. Münz gibt die Perforation einer einfachen, im vorderen Mediastinum gelegene Hautcyste in die Lunge an. Pöhn erwähnt eine grössere Hautcyste, welche die Gegend des Sternoclaviculargelenkes vordrängte. Harres veröffentlicht eine Cyste, die zwischen Herz und linker Lunge lag. Nobiling beschreibt einen Fall, in welchem der Patient lange Zeit Haare ausgehustet hat. Im Magen ist ein Dermoid gefunden worden von Ruysch, in der Lebergegend von Barth, ein solches des Zwerchfelles und der Gallenblase von Meckel. Fraenkel berichtet über Cysten des Bauchfelles und Mesenteriums, ebenso Kolaczek und Andral. Bell und Jeoman teilen einen Fall von Dermoidcyste mit, welche bei einer 24jährigen Frau orangegross im Mesenterium des Jejunum sass und ausgeschält wurde. Beobachtungen über retroperitoneale Dermoide sind in der Literatur spärlich niedergelegt. Unsichere Fälle sind von Meckel und Koenig angeführt. Unzweifelhaft retroperitoneal war die Lage der zwei Dermoidcysten, über welche Bardenheuer und Zweifel berichten. Der Ausgangspunkt des Dermoids bei Zweifel ist oberhalb der Niere angenommen worden, weil diese ins kleine Becken heruntergedrängt, den unteren Pol des Tumors darstellte. Die Cyste war ganz von Peritoneum bedeckt. Über ihre

Mitte verlief das Colon descendens. Ruge beschreibt einen Fall von mächtiger retroperitonealer Dermoidcyste beim Manne, deren Grösse in gefülltem Zustande die eines Manneskopfes erreicht. Von Dermoiden der Niere sind Fälle angegeben von Paget, Schlegtendal und Haekel. Im Falle von Schlegtendal lautete zuerst die Diagnose auf Echinococcus hepatis. Patient ging zu Grund und bei der Section stellte sich heraus, dass an Stelle der rechten Niere ein nach allen Seiten fest verwachsener Tumor war, dessen grösster Teil von einer sehr harten Geschwulst eingenommen wurde. Die Cyste von Haekel befand sich bei einer 58 jährigen Frau in der rechten Lendengegend. Nach Exstirpation erfolgte Heilung. In der lateralen Wand der Cyste ist die Niere derart eingelassen, dass erstere die Stelle des nicht erkennbaren Nierenbeckens einnimmt. Im Uterus sind Dermoide gefunden worden von Fabricius Hildanus, Birch uud Tison, Meckel, Osiander u. A. Mayer gibt fünf Fälle von diesen Tumoren des Ligamentum latum und je einen des Samenstranges und Nebenhodens bei Foeten von 7 Monat und Neugeborenen an. Über einen retrosakralen Dermoid berichtet Czyzewicz. Am Bein und in der Schamgegend sah Lebert Cysten, am Scrotum — Paetzold und am Praeputium penis — Sieur. Sänger stellt die speziell im Beckenbindegewebe vorkommenden Dermoidcysten zusammen und schliesst eine eigene Beobachtung an.

Von all diesen angeführten Geschwülsten sind weitaus

die häufigsten die Dermoide der Ovarien. Nach Olshausen sind 5% aller Ovarialtumoren Dermoidcysten. Es sind schon viele Berichte abgegeben worden über diese Geschwülste. Es fehlen auch nicht dabei Fälle von multiplen Dermoiden in einem Ovarium. Zwei solche Fälle beschreibt Novak und bemerkt, dass zugleich in diesen Fällen doppelseitige Dermoide vorhanden waren.

Sehr spärlich sind die Beobachtungen von Dermoidcysten des Mundbodens. Nicht von geringer Bedeutung ist dabei, dass viele Fälle nicht veröffentlicht worden sind, weil sie mit Ranula verwechselt wurden. Die Verwechslung von sublingualen Dermoiden mit Ranulageschwülsten ist schon mehrfach vorgekommen. Mouod erzählt einen Fall von Dermoid bei einem 19 jährigen Mädchen, welches mit einer Ranula verwechselt worden ist. Die Patientin bemerkte seit vier Tagen eine Schwellung der linken Hälfte des Mundbodens, die allmählich zunahm. Die Diagnose lautete auf Ranula, und nach der Operation hat sie sich als falsche erwiesen. Man muss aber anerkennen, dass oft die Diagnose sehr schwierig zu stellen ist. Ja es kann auch sein, dass die sublingualen Dermoide unmöglich von der Ranula zu unterscheiden sind. Sie können fast vollständig unter dem klinischen Bilde der echten Ranula in Erscheinung treten, da sie auch unter dem Kinne sich vorzuwölben pflegen. Und so gibt es auch Fälle, wo man die Diagnose vor der Operation keineswegs stellen kann. Das trifft aber in der Minder-

zahl der Fälle zu, in den meisten Fällen lässt sich bei genauer Betrachtung die Verwechslung vermeiden, und die Diagnose mit einiger Sicherheit stellen.

Schon im Jahre 1864 hat Bryck geschrieben, dass man die Diagnose durch manche Beobachtungen sichern kann. Er sagt: „Über die Diagnose, Ranula, können keine Zweifel obwalten, sobald die Untersuchung die Impermeabilität dieses Aufführungsganges an seiner Mündung oder an einer anderen Stelle seines Verlaufes ergeben hat.“ Er meint den Wharton'schen Gang. Nach ihm ist die Hauptsache die Lokalität des Tumors. Die Ranula nimmt am Anfange immer ihren Platz an der einen Seite des Zungenbändchens, und nur bei starkem Wachstum kann sie sich auch auf die andere Seite erstrecken. Die sublinguale Dermoidcyste hat dagegen von vornherein die symmetrische Lage in der Mittellinie, und bei stärkerem Wachstum treibt sie gleichmässig die Mundhöhle vor. Ausser dem genau medianen Sitz der Dermoidcyste und der stets lateralen Entwicklung der Ranula sind bei der Differentialdiagnose die weit schärfere Abgrenzung von der Umgebung der ersteren, sowie fehlende Transparenz, derbere Wand und festere Beschaffenheit, welche von dem breiigen, tonartigen Inhalte der Dermoide herrührt, zu beachten.

Hinsichtlich der Grösse der Cysten bleibt zu sagen, dass sie sehr verschieden ist. In der Mehrzahl der Fälle überschreitet sie nach abwärts nicht die Grösse

eines Hühnereies, nach aufwärts nicht die eines Kindskopfes. In manchen Fällen kommen aber bedeutend grössere Exemplare vor. Am Anfange sind die Dermoide gewöhnlich klein, pflegen dann zur Pubertätszeit zu wachsen und können eine beträchtliche Grösse erreichen. Bruns beschreibt einen Fall, welcher zeigt, dass schon bei kleinen Kindern Dermoidcysten an der grossen Fontanelle ziemlich gross sein können. Ein drei Monate altes Kind hatte an der grossen Fontanelle eine Geschwulst von der Grösse und Form des stumpfen Endes eines in der Mitte querdurchschnittenen Hühnereies. Der Tumor war schmerzlos, durchscheinend und überall gleichmässig fluctuirend. Bei der Oparation zeigte sich der charakteristische Brei. Bryck operierte eine Cyste, welche die Grösse einer Mannesfaust hatte, den Mund fast ganz ausfüllte und am Hals, von wo aus die Exstirpation stattfand, auch eine erhebliche Geschwulst bildete. Bauer und Linhard haben ähnliche Fälle beschrieben. Von oben schon erwähnten Fällen haben wir einen, in welchem der Tumor die Grösse des Nierenbeckens erreichte. Noch grösser ist die von Ruge beschriebene Dermoidcyste, deren Grösse in gefülltem Zustand die eines Manneskopfes ist. Zu so grossen Geschwülsten können manchmal die Dermoide heranwachsen, welche in der Regel beim Neugeborenen noch so klein sind, dass sie der Beachtung entgehen und unbemerkt bleiben, bis sie sich mit grosser Wachstums-

energie entwickeln und als völlige Neubildungen imponieren.

Die Schnelligkeit, mit welcher die Cysten wachsen, ist auch eine verschiedene. Textor gibt den Fall an, wo 7 Wochen nach der Geburt die Geschwulst erbsengross und im 10. Lebensjahre Gänseeigross war. Fehleisen berichtet über eine Cyste bei einem Knaben, dessen Eltern 10 Tage nach der Geburt des Kindes auf dem Kopfe ein erbsengrosses Knötchen bemerkten, welches allmählich an Grösse zunahm. Nach drei Jahren fand man schon an Stelle des Knötchens einen Gänseeigrossen Tumor, der auf seiner Unterlage nicht verschieblich noch abhebbar war und sich durch Druck nicht verkleinern liess. Die Diagnose ist auf ein Dermoid gestellt worden und den Eltern die Operation angeraten. Diese sind auf den Vorschlag nicht eingegangen und haben die Geschwulst sich selbst überlassen. Nach einigen Wochen fing die Cyste an sich von selbst zu verkleinern und war in einem halben Jahr bis auf ein Drittel zurückgegangen. In diesem Falle wird es sich ja gehandelt haben um den seltenen Ausgang einer Dermoidcyste, wobei der flüssige Inhalt resorbiert wird und nur der Brei übrig bleibt. Heinecke meint, dass die Dermoide sogar durch vollständige Verkalkung veröden können. Er sagt: „Wenigstens hat man in der Augenbrauengegend schon öfter verkalkte Cysten gefunden, welche bei der Häufigkeit der Dermoidcysten in jener Gegend mit grösster Wahrscheinlichkeit als solche zu

deuten sind.“ Leveillé hat ein Dermoid angegeben, welches nach 30jährigen Bestand völlig verschwand und eine etwas schlaffere Haut zurückliess. Bei dieser Gelegenheit ist auch zu erwähnen, dass die Dermoide in der Nähe der Orbita bei tiefem Sitze jedesmal mit Knochenveränderungen vergesellschaftet sind. Dasselbe gilt auch für die Cysten bei anderer Lage über dem Schädelknochen. Wo die Geschwülste dem letzteren aufliegen, bleibt er im Wachstume zurück und bildet eine seichte Mulde mit etwas erhöhtem Rande. Mitunter gehen diese Vertiefungen sogar durch den Knochen hindurch, dass die Cystenwand mit der Dura oder mit dem Innern der Orbita in Berührung steht.

Wie die Perforation zustande kommt, beurteilen die Autoren verschieden. Manche nehmen an, dass durch den fortwährenden Druck des Tumors auf den Knochen derselbe usuriert wird. Sczymanowski sagt: „Es ist begreiflich, dass solche Cysten die Usur des dazu gehörigen Knochens bedingen, und daher rührt auch der leicht unter der Geschwulst erkennbare knöcherne Rand her.“ Andere glauben, dass die Cysten eine Entwicklungshemmung der Knochen verursachen. Mikulicz meint, dass, weil die Anlage für die meisten Dermoide schon aus frühester Embryonalzeit stammt, während die Ossifikation am Schädel erst im 3. Monate beginnt, es leicht begreiflich sei, wie die Ossifikation durch die Anlage des Dermoids gehemmt wird. Er sagt: „Die Hemmung

in der Knochenbildung ist sehr oft angedeutet durch die tellerförmige Grube, welche man unter vielen Dermoiden des Schädels findet. Hat das Dermoid eine schon erhebliche Grösse erreicht, zur Zeit, wo die Knochenanlage in seiner Umgebung zur Ossifikation gelangt, so wird ein Umgehen nicht mehr möglich, sondern die Verknöcherung kommt an dieser Stelle gar nicht zu Stande, es entsteht eine vollkommene Lücke im Knochen". Heinecke hält bei der Annahme einer Entwicklungshemmung den Umstand für bedeutungsvoll, dass einerseits der Knochendefekt in manchen Fällen schon in den ersten Lebensjahren beobachtet wurde, anderseits auch Dermoidcysten sowohl in dem Knochen selbst als unter demselben in der Dura, ja sogar unter der Dura mater gefunden worden sind. Dieser Ansicht ist auch Fehleisen. Er sagt: „Das Vorkommen solcher Knochendefekte braucht nicht, wie früher angenommen wurde, auf einen Druckschwund des fertigen Knochens, sondern auf einer Entwicklungshemmung der Schädelknochen, welche durch die mit dem Pericranium zusammenhängende Geschwulst in ihrem normalen Wachstum beeinträchtigt werden, beruhen. Es wurden auch Fälle mitgeteilt, welche für die frühere Annahme, dass der intakte Knochen allmählich zum Schwunde gebracht wird sprachen. Hewett und Hawkins haben einen Fall beobachtet, in welchem die Geschwulst über dem äusseren Winkel der Orbita anfangs verschieblich war, später mit

dem Periost in eine Verbindung einging und endlich in einer Grube des Stirnbeins lag.

Die Dermoidcyste ist an und für sich ein unschuldiges Leiden, welches keine Beschwerden hervorruft, so lange der Tumor klein bleibt; die Prognose ist im allgemeinen günstig. An verschiedenen Stellen des Körpers sind die Dermoide bedeutungslos und ungefährlich, aber wenn sie sich ungewöhnlich vergrössern, so können sie an Bedeutung gewinnen. Mit Zunahme der Grösse der Cysten am Mundboden stellen sich die verschiedensten Störungen ein: Sprachstörungen, Empordrängen der Zunge gegen den harten Gaumen, Schlingbeschwerden, Schwierigkeiten in den Bewegungen der Zunge und in der Atmung. Um solche Beschwerden handelte es sich auch bei unserem Patienten. Von den Folgezuständen, die sich aus einer Dermoidcyste entwickeln können, sind die Fistelbildungen praktisch wichtig. Ollier berichtet über einen Mann von 34 Jahren mit einem Kopftumor, der kurz nach der Geburt aufgetreten war, welcher sich entzündete und Phlegmone des Schädels herbeizuführen drohte. Lebert beschreibt mehrere Fälle von Perforation der Dermoiden in die Bauchhöhle, ebenso Nysten. Jaczinsky veröffentlicht eine Perforation der Dermoidcyste des Ovariums in die Scheide. Bei den pathologischen Prozessen der Dermoide des Ovariums sind, ausser den Durchbrüchen auch in das Rektum, die erheblichen Schwierigkeiten bei der Entbindung, die durch Cysten verursacht werden können, zu erwähnen. Beispiele

dafür geben Merriman, Baudeloque, Wagner, Kollman u. A.

Vereiterungen des Balges sind die Folgen von offenen Verletzungen. Ausserdem können Dermoidcysten als Ausgangspunkte von Carcinome dienen. Dass epitheliale Wucherungen in Dermoidcysten gar nicht so selten vorkommen, als angenommen wird, beweist der Bericht von Linser. Er gibt acht Fälle von subkutan entwickelten Epitheliomen an, die aus Dermoiden entstanden sein mussten. Ausser einem befanden sich die Tumoren stets unter der Kopfhaut und zwar an Stellen, an welchen die Patienten schon jahrelang kleine Knötchen gefühlt hatten. Primäre Verbindungen der Geschwülste mit der Epidermis konnte man niemals nachweisen. Mikroskopisch sind durchwegs echte epitheliale Neubildungen festgestellt worden, dabei zeigten dieselben mancherlei histologische Differenzen: papillomatöse, ins Cystenlumen hereinwuchernde Massen, verkalkte Epitheliome ohne freies Cystenlumen, das Vorhandensein von Epithelzwiebeln, im übrigen waren es histologisch festgestellte Alveolarcarcinome. Um einen Übergang von diesem Typus zum reinen Cancroid handelte es sich in zwei Fällen. Ausserdem ist besonders zu betonen, dass alle diese Tumoren scharf gegen die Umgebung abgekapselt waren, was für die embryonale Herkunft spricht. Wahrscheinlich ist es, dass äussere Einflüsse bei der Entstehung dieser Geschwülste eine grosse Rolle spielen. Die epithelialen Wucherungen

gehen von der Stelle der Cystenwand, die direkt unter der Haut liegt, aus, wachsen zuerst ins Cystenlumen hinein und bilden in den frühesten Stadien Papillome, dann bei weiterer Entwicklung sekundäre abgekapselte Epitheliome, oder sie gehen in echte Carcinome mit infiltrierendem Wachstum über.

Auf Grund dieser Ausführungen muss man zugeben, dass die harmlose Dermoidcysten manchmal eine sehr grosse klinische Bedeutung haben. In Anbetracht dessen und weil in der Literatur die Zahl der veröffentlichten Mundbodendermoide sehr gering ist, wird daher die Publikation einer Dermoidcyste in der Mitte des Mundbodens von Interesse sein.

Es handelt sich um einen Fall aus der Chirugischen Universitätsklinik zu Erlangen. Am 13. November 1911 kam in die Klinik ein 26 Jahre alter Mann mit der Angabe, dass er seine Zunge nicht vorstrecken kann und hat Störungen beim Sprechen und Schlucken. Im Jahre 1902 sagte ihm einmal ein Friseur, dass er aussen am Halse eine kleine Geschwulst habe, doch hat der Patient dies nicht weiter beachtet. Im Jahre 1908 war er im Sanatorium wegen Lungenspitzenkatarrh. Dort bekam er eine leichte Störung beim Sprechen, weil eine kleine Geschwulst unter der Zunge vorhanden war, Patient fragte den dortigen Arzt, ob dies Zungenkrebs sei, doch dieser sagte, er solle sich die 3 vorderen Schneidezähne ausziehen lassen; Patient tat dies nicht, doch fielen ihm die

beiden vorderen Zähne eines Tages von selbst bei einem kleinen Stosse aus. Vor 8 Tagen ging er zum erstenmal zu einem Arzt, der ihn gleich in die Klinik schickte.

Patient ist blasser, schwächlicher Mensch. Schlüsselbeingruben eingesunken. Über beiden Lungenspitzen Dämpfung und rauhes Atmen, wenig Rasselgeräusche. Auf dem Mundboden unter der Zunge wölbt sich eine über apfelsinengrosse rundliche Geschwulst hervor, voll-prall-elastisch. Die Zunge kann mit ihrer Spitze eben noch über die Wölbung der Geschwulst vorgestreckt werden. (Siehe Photographie I.) Keine Drüsen. Aussen fühlt man die rundliche Geschwulst ebenfalls im Unterkieferdreieck durch, nicht schmerzempfindlich. Sprache äusserst unverständlich.

17. 11. 1911. Chloroformaether-Sauerstoff-Narkose. Schnitt in der Mittellinie von der Mitte des Unterkiefers zum Zungenbein verlaufend. Nach Spaltung der oberflächlichen Halsfascie tritt die von einer derben Kapsel umgebene Geschwulst deutlich hervor. Dieselbe lässt sich anfangs teils stumpf teils mit dem Messer gut von der Umgebung isolieren und hervorziehen. Es zeigt sich, dass sie sich weit nach den Mundrändern zu erstreckt. Bei dem Versuch weiter vorzudringen, kommt es zum Platzen. Es quillt unter Druck ein gelblich-weisser, krümeliger, grützeähnlicher Brei hervor. Sodann wird durch Druck auf den Zungengrund vom Munde her der ganze Cysteninhalt herausgedrückt, der $^1/_4$—$^1/_2$ Liter beträgt. Die derbe Kapsel wird sodann mit der Geschwulstzange

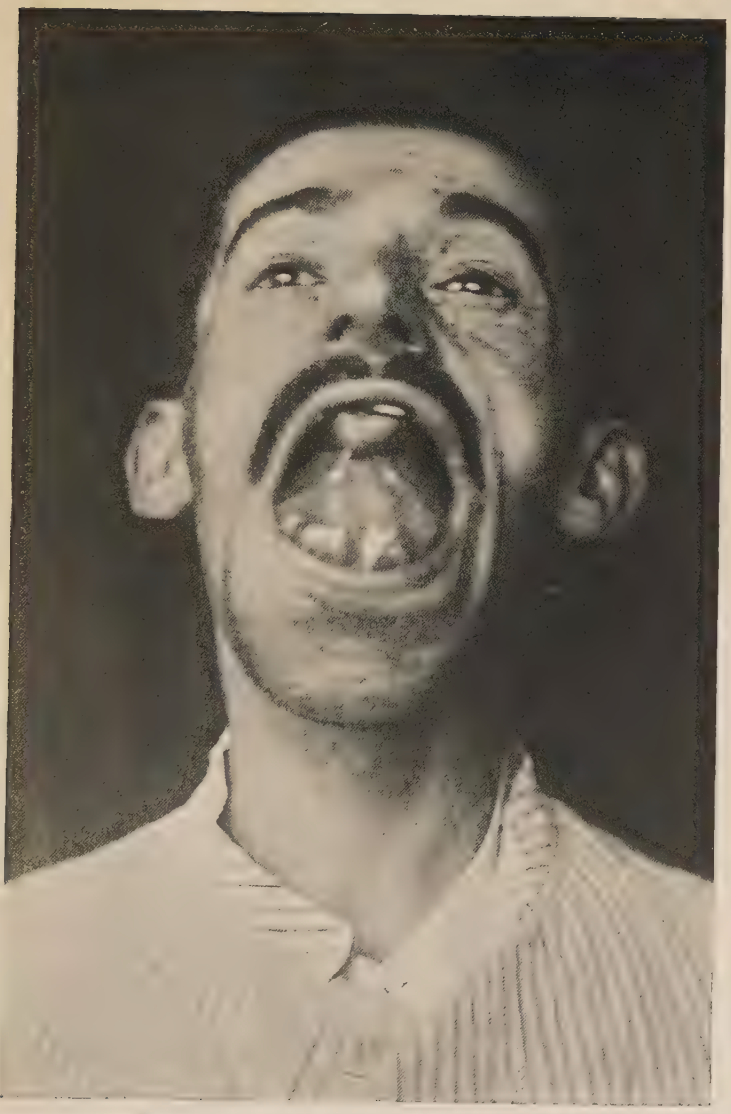

Photographie I.

gefasst und bis zu ihrem Ursprung am Zungengrund verfolgt und in toto extirpiert. Die ziemlich grosse Wundhöhle wird mit Jodoformgaze ausgestopft, die Wunde wird zu beiden Seiten durch einige Hautnähte verkleinert, im übrigen offen gelassen. Die ganze Operation ist ohne wesentliche Blutung verlaufen. Dauer der Operation 20 Minuten.

18. 11. 1911. Schon am anderen Tage geht die Zunge weiter vor.

21. 11. 1911. Den Tampon entfernt und einen Drain eingelegt.

23. 11. 1911. Drain entfernt.

26. 11. 1911. Nähte entfernt. Wundhöhle verkleinert sich rasch.

2. 12. 1911. Auf Wunsch entlassen.

Operationswunde bis auf eine kleine Stelle geschlossen. Sprache des Patienten jetzt gut verständlich und einwandfrei. Zunge kann jetzt gut vorgestreckt werden. (Siehe Photographie II.)

Das durch die Operation gewonnene Präparat stellt in gefülltem Zustande eine kugelförmige Cyste dar, deren Gewicht 360 gr erreicht.

Kapsel glatt, derb, fest.

Inhalt — graugelblichweise Masse von Butterconsistenz. Er bestand aus grossen homogenen Kugeln mit stark lichtbrechender Randcontour. Dazwischen lag diffus

angeordnet eine granulierte, feinkörnige Masse: Cholestearintafeln und Fetttropfen.

Die sehr derbe feste Wand der Cyste war ca. 0,5 mm stark. Sie bestand aus zwei geschiedenen Schichten, einer Bindegewebsschichte, welche dem Corium, und einer Epithelialzellenschichte, welche dem Rete Malpighi entsprach.

Ganz analog unserem, beschreibt einen Fall Dumstrey. Es kam ein 24jähriger Tischler in Behandlung, welcher über Beschwerden beim Sprechen und Schlucken klagte. Diese Störungen sind bedingt worden durch eine seit 3 Jahren bemerkte Geschwulst unter der Zunge. Der Patient hat auch angegeben, dass er seit kurzer Zeit morgens gleich nach dem Aufstehen schnell verschwindende Anfälle hochgradiger Atemnot bekommt. Die Untersuchung ergab einen faustgrossen, Fluktuation vortäuschenden Tumor unterhalb der Zungenspitze, gleichmässig zu beiden Seiten des Zungenbändchens verteilt. Zuerst lautete die Diagnose auf Ranula, aber nach der Operation musste sie als falsch erklärt werden und es wurde eine Dermoidcyste festgestellt.

Im Jahre 1898 hat auch Morestin in der Anatomischen Gesellschaft zu Paris über eine Dermoidcyste des Mundbodens bei einem 23jährigen Manne berichtet. Schmitt gibt einen Fall an, welcher auch Anlass zu einem diagnostischen Irrtum gab. Die Cyste hat sich verhältnismässig sehr rasch, innerhalb weniger Wochen,



Photographie II.

entwickelt. Brentano hat über eine Mundbodengeschwulst berichtet, welche seit 4 Jahren bestand, mehrfach vom Munde aus incidiert wurde und eitrige stinkende Massen entleert hat. Die Geschwulst bei dem 28jährigen Manne wurde zuerst unter Annahme einer vereiterten Speichelcyste operiert; Glandula und Ductus sublingualis waren intakt. Inzision der Geschwulst und Entleerung von stinkendem Detritus.

Nach zwei Monaten kam ein Recidiv. Bei der zweiten Operation ist die Cyste ganz exstirpiert worden und hat sich als Dermoid erwiesen. Bis zum Jahre 1905 sind in 5 Jahren in der v. Bergmann'schen Klinik drei Dermoide am Mundboden beobachtet worden, einer in der Poliklinik. Alle wurden mit Submental- oder Submaxillarschnitt operiert. Schon in den fünfzigeren Jahren des vorigen Jahrhunderts hat ein Autor mit dem Namen Gurlt für das richtige gehalten, Dermoidcysten mit der einzigen Therapie zu behandeln, nämlich Exstirpation, welche allein am sichersten und schnellsten zum Ziele führt. Die Exstirpation kann auf zweierlei Arten geschehen. Man kann die Cyste vom Munde oder vom Halse aus exstirpieren.

Die Operation vom Munde aus ist viel leichter auszuführen, als vom Halse aus. Die Dermoidcyste liegt ganz oberflächlich, dicht unter der Mundschleimhaut, und daher hat man gleich nach Durchtrennung der Schleimhaut die Cyste frei zu tage. Dagegen hat man

vom Halse aus viele Schichten zu durchtrennen bis man auf die Cystenwand kommt. Trotzdem ist nur die Operation vom Halse aus zu empfehlen. Wenn auch die letztere eine viel schwierigere Aufgabe für den Operateur ist, als die erste, so hat sie doch ihre Vorteile. Die vorgenommene Exstirpation des Dermoids vom Munde aus kann eine für das ganze Leben des Patienten sehr lästige Narbe zufolge haben, welche nachher Störungen verursachen wird. Vor allem aber ist die Infektionsgefahr der Operationswunde in der Mundhöhle, dem beständigen Sitze von vielen Bakterien, unvergleichbar grösser, als am Halse. Ausserdem ist nicht ganz ausser Rücksicht zu lassen, dass beim Operieren im Munde die Narkose schwer richtig durchzuführen ist. Und so ist es vom Operateur eine grössere Leistung bei dieser Methode nicht nur in technischer Hinsicht, sondern auch in Beziehung zum Patienten, welcher mit einem Schlage von jahrelang bestehenden Beschwerden befreit wird. Es war wirklich erfreulich zu sehen, wie der gleich nach der Operation aufgewachte Patient nach Aufforderung von Prof. Graser seine Zunge ganz vorgestreckt hat, nachdem ihm fast seit 10 Jahren die Ausführung dieser Bewegung nicht möglich war.

Literaturverzeichnis.

Bonnet, Ergebn. d. Anat. u. Entwicklg. Bd. 9 und Monatsschr. f. Geb. u. Gyn. Bd. 13, 1901.

Brentano, Freie Vereinigung der Chirurgen Berlins, 13. November 1905.

Bryck, Wiener med. Wochenschrift 1864.

Dumstrey, Deutsch. med. Wochenschrift 1895.

Heinecke, Die chirurg. Krankheiten des Kopfes.

Heschl, Prager Vierteljahresschrift f. d. prakt. Heilkunde 1860.

Kermauner, Gynäkol. Rundschau 1909.

Kroenlein, Bruns Beiträge Bd. 4.

Lebert, Des Kystes dermoides et de l'hétérotopie plastique en général Comptes rendus de la société de biologie, Paris 1852.

Linser, Beitr. z klin. Chir. Bd. 31.

Marchand, „Missbildungen" in Eulenburgs Realencyklopädie 3. A. 1897.

Mikulicz, Wiener med. Wochenschrift 1876.

Monod, Médecine moderne 1891.

Novak, Zieglers Beiträge 2. Path. Bd. 45, 1909.

Remak, Deutsche Klinik 1854.

Ribbert, Haegi, Dissertation 1894.

Schmitt, Bull et mém de la soc. de chir. de Paris T. XVII.

Virchow, Sein Archiv Bd. 56.
„ „ „ Bd. 8.

Wilms, Deutsch. Archiv f. klin. Medizin Bd. 55.

Winteler, Pirogow-Kongress russischer in Petersburg 22. April 1910.

Lebenslauf.

Der Verfasser dieser Arbeit, Mendel Bakmann, wurde am 16. März 1886 zu Nowy-Dwor, Russland, geboren. Er bekam zuerst Unterricht zu Hause von einem Hauslehrer, dann besuchte er das humanistische Knaben-Gymnasium zu Plotzk, wo er das Zeugnis der Reife erhalten hat. Um sich dem Studium der Medizin zu widmen, ging er nach Halle a. S. und blieb dort drei Semester. Dann bezog er die Universität München. Nach viersemestrigem Besuche der letzteren immatrikulierte er sich in Würzburg für das Wintersemester 1910/11. Zum Sommersemester 1911 ging er nach Erlangen, wo er die grossen Sommerferien im Ambulatorium für innere Krankheiten bei Prof. Schittenhelm als Unterassistent tätig war. In Erlangen hat sich der Verfasser zur Promotion angemeldet. Während seiner Studienzeit besuchte Verfasser die Vorlesungen, Kliniken und Kurse folgender Herren:

in Halle: Roux, Gebhardt, Eisler, Dorn, Klebs, Vorländer;

in München: Rückert, Mollier, Frank, Borst, Roessle, Tappeiner, Müller, Bauer, May, Neubauer, Neumayer, Döderlein;

in Würzburg: Leube, Enderlen, Kretz, Hotz, Zieler;

in Erlangen: Graser, Penzoldt, Jamin, Seitz, Hauser, Oeller, Heim.

Allen diesen seinen hochverehrten Lehrern spricht Verfasser seinen ehrerbietigsten Dank aus.